

Orthobiologische Behandlung

Autologe Wachstumsfaktoren bei
Partialrupturen der Achillessehne

Dr. med. Guido Laps, Dr. rer. medic. Hauke Dewitz, Dr. med. Peter Schäferhoff
Abteilung für Orthopädie, Unfallchirurgie und Sportmedizin, Media Park Klinik Köln



Guido Laps

- // Facharzt für Orthopädie, Unfallchirurgie und Sportmedizin, Chirotherapie
- // Leitender Arzt für den Bereich Fuß- und Sprunggelenkchirurgie in der orthopädisch-sporttraumatologischen Abteilung der Media Park Klinik, Köln
- // Forschungsschwerpunkte: Kernspintomografische und biomechanisch/-funktionelle Änderungen von Sehneigenschaften, speziell der Achillessehne unter verschiedenen therapeutischen Einflüssen

Network

- // Betreuender Mannschaftsarzt des Handballteams TSV Bayer Dormagen

Im Falle akuter und chronischer Verletzungen der Achillessehne gibt es bereits eine Vielzahl verschiedenster Behandlungsoptionen. Je nach zu Grunde liegender Pathologie kann sich eine Therapie durchaus schwierig gestalten und über einen längeren Zeitraum erstrecken. Hier scheint der seit einigen Jahren auf dem Vormarsch befindliche orthobiologische Therapieansatz einige viel versprechende Möglichkeiten zu bieten.

Bei neu auf dem Markt erscheinenden Medikamenten und Therapiestrategien sollte man sich als Arzt – egal welcher Fachrichtung – generell die Frage stellen, welche Idealanforderungen diese erfüllen bzw. welche Vorteile sie gegenüber bereits existierenden Behandlungsmethoden bieten sollten. Welche Faktoren sprechen somit für den Einsatz von autologen Wachstumsfaktoren im Bereich der Achillessehne?

Lange Regenerations- und Rekonvaleszenzzeiten

Die bradytrophe Gewebsqualität der Achillessehne weist mit einer Heilungszeit von mindestens 3–4 Monaten eine sehr langsame und limitierte Regenerationsfähigkeit sowie eine hohe Rezidivquote neuerlicher Verletzungen auf. Gerade im (Hoch-) Leistungssport ist eine möglichst kurze Ausfallzeit und somit eine schnellere

Rückkehr zum gleichen Belastungsniveau wie vor den Achillessehnenbeschwerden das Ziel. Wünschenswert wäre es daher zum einen, im Rahmen der konservativen Therapie die ursprüngliche Sehnenqualität (Steifigkeit/Elastizität) über eine verkürzte Rekonvaleszenz zu erreichen [11]. Zum anderen sollte über eine Verbesserung des körpereigenen Regenerations- und Heilungspotenzials eine schnellere Schmerzreduktion bzw. Schmerzfreiheit erzielt werden.

Um katabolen Prozessen entgegenzuwirken, sollte die Therapie idealerweise ohne immobilisierende Begleitmaßnahmen wie Gipsruhigstellungen oder den Gebrauch von speziellen Therapieschuhen stattfinden. Die intratendinöse Anwendung von Kortison ist aufgrund einer erhöhten Inzidenz für Achillessehnenrupturen obsolet. Operative Eingriffe haben häufig – neben einem erhöhten Komplikations-

risiko im Vergleich zur konservativen Therapie – speziell nach Verletzungen im Rahmen chronischer Tendinopathien eine sehr lange Nachbehandlungsdauer [1, 9, 10].

Sehnen unterscheiden sich hinsichtlich ihrer Gewebsarchitektur und ihrer Verletzungsmuster und weisen daher auch unterschiedliche Regenerationsmuster auf, jedoch durchlaufen die meisten Sehnen im Rahmen ihrer Heilung eine Entzündungs-, Reparations- und Remodulationsphase. Bestimmte Wachstumsfaktoren werden in der Reparationsphase freigesetzt, um den Heilungsprozess zu unterstützen. Platelet Rich Plasma (PRP) ist ein Sammelbegriff für autologe Blutprodukte und enthält neben einer erhöhten Konzentration an Blutplättchen eine Reihe verschiedener Wachstumsfaktoren wie PDGF, TGF β , VEGF, IGF 1 etc., die Schlüsselprozesse im Rahmen der Regeneration des Sehnengewebes steuern, z.B. bei der Zellproliferation, Chemotaxis, Migration, Zelldifferenzierung sowie der Synthese der extrazellulären Matrix [13]. Von verschiedenen Firmen wurden bis heute unterschiedliche Verfahren zur Herstellung der Thrombozytenkonzentrate oder Platelet Rich Plasma (PRP) entwickelt. Die Differenzen in der Herstellung von PRP, der Herstellungszeit, den unterschiedlich benötigten Blutmengen, der Leukozytenanzahl, der Nutzung von Aktivatoren etc. sind wahrscheinlich auch Gründe dafür, dass es beim therapeutischen Einsatz der verschiedenen Thrombozytenkonzentrate bei gleichen Indikationen oft zu unterschiedlichen Outcomes kommt, was eine Vergleichbarkeit in Studien deutlich erschwert. Ein weiterer Faktor für die heterogene Studienlage ist die unzureichende Dokumentation streng standardisierter Injektions- und Behandlungsprotokolle [3, 6].

So konnte die niederländische Arbeitsgruppe um De Jonge im Rahmen

ihrer Level-I-Studie keine Überlegenheit des PRP bei der Behandlung von Patienten mit chronischer Tendinopathie im mittleren Drittel der Achillessehne gegenüber lokalen Infiltrationen von NaCl bei einem gleichzeitigen exzentrischen Übungsprogramm nachweisen [3]. Demgegenüber berichten u.a. Filardo et al. anhand eines Fallbeispiels über gute Ergebnisse bei der Therapie mit PRP einer chronischen Tendinose mit degenerativer Partialruptur [5].

Behandlungsprotokoll für die intratendinöse Behandlungstherapie

Im Folgenden geben wir einen Überblick über das standardisierte Injektions- und Therapieprotokoll unserer Abteilung bei der konservativen Behandlung von Partialrupturen im mittleren Drittel der Achillessehne. Der Einsatz von autologen Wachstumsfaktoren erfolgt bei uns mittels ACP-System der Firma Arthrex, (Naples, FL). Anhand der standardisiert durchgeführten MRT-Diagnostik vor jeder Behandlungsserie differenzieren wir zunächst die Midportion-Tendinose ohne intratendinöses Ödem, die ausschließlich durch eine Querschnittsvergrößerung imponiert, von derjenigen mit intratendinösem Ödem. Des Weiteren unterscheiden wir anhand der pd-gewichteten transversalen Schnittbilder, ob das Ödem Kontakt zur Sehnenoberfläche hat oder nicht. Auch mittels Ultraschall und Dopplermesstechnik können gute Aussagen über pathologische Sehnenveränderungen getroffen werden, aber der Goldstandard in der bildgebenden Diagnostik ist weiterhin die Kernspintomographie, speziell bei der Differenzierung zwischen Tendinose und Partialruptur sowie dem Ausmaß der rupturierten Fläche (Abb.1).

Tendinosen mit intratendinösem Ödem, sowohl ohne als auch mit Oberflächenbeteiligung, werden radiologisch häufig als Partialrupturen



Von den Pionieren autologer Therapien

Zur Behandlung von Gelenken, Sehnen, Muskeln und Rückenschmerzen



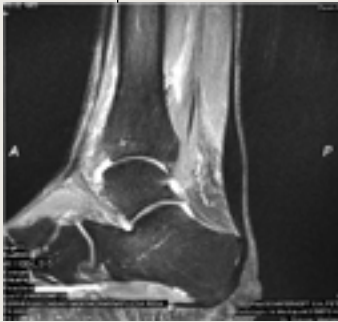- Hohe Schmerzreduktion > 50 %
- Entzündungshemmend
- Lang anhaltende Wirkdauer
- Verzögerung bzw. Vermeidung von Operationen
- Hervorragendes Verträglichkeitsprofil
- Einfache und sichere Handhabung



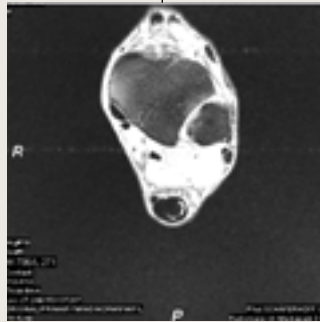
ORTHOGEN Lab Services GmbH
T +49 (0)211 38 700 700
F +49 (0)211 38 700 710
info@orthokin.de
www.orthokin.de

Tendinose mittleres Drittel

ohne intratendinöses Ödem



Ödem ohne Oberflächenbeteiligung



Ödem mit Oberflächenbeteiligung

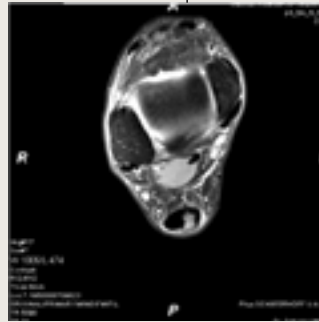


Abb. 1: Kernspintomografische Einteilung der Enthesiopathien.

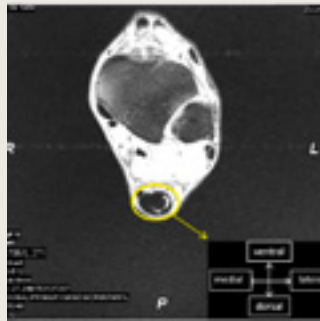
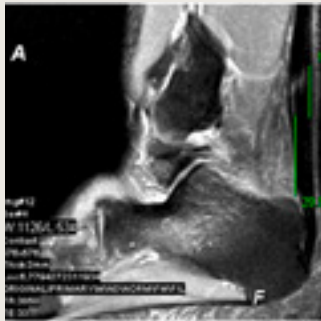

Abb. 2: Kernspintomografische Lokalisation des strukturellen Gewebdefektes.

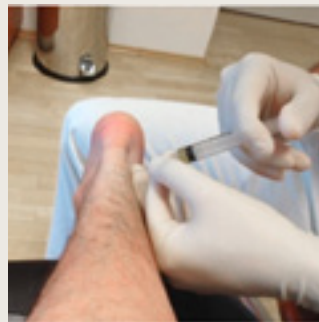



Abb. 3: Markierung der Defektstrecke am Patienten.

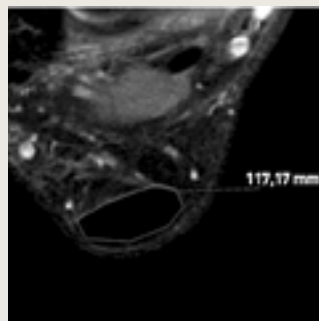
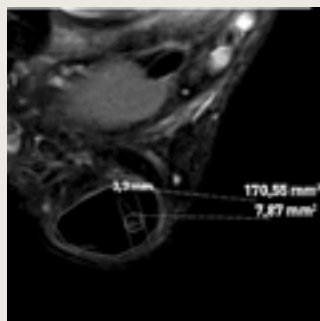
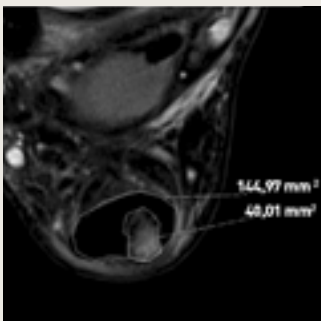


Abb. 4: Darstellung der transversalen MRT-Bilder links: vor Therapie Beginn; Mitte: 10 Wochen nach erster Injektion; rechts: 6 Monate nach erster Injektion.

bezeichnet. Die unbedingte Voraussetzung für eine konservative Therapie dieser Partialrupturen ist die seitengleiche Spannung der Achillessehnen (z.B. Hanging-Foot-Sign, Matless-Test). Ob es eine Limitierung bzgl. des Ausmaßes des partial rupturierten Gewebes gibt, konnten wir bisher nicht nachweisen. In unserer Arbeitsgruppe wurden bisher Sehndefekte von bis zu 60%, bezogen auf den kernspintomografischen Querschnitt, erfolgreich mit ACP behandelt. Hierbei wird das ACP intratendinös direkt in den Gewebdefekt gespritzt, um einen maximalen proliferationsfördernden Effekt der Thrombozyten/Wachstumsfaktoren auf die Tenozyten an der exakten Position der geschädigten Sehnenstrukturen zu erzielen. So konnte die Kadaverstudie von der Arbeitsgruppe um van Dijk und de Jonge zeigen, dass es nur bei intratendinöser Injektion an den Leichenpräparaten zu einem hohen Verteilungsmuster in der Achillessehne selbst kam [12].

Um das ACP möglichst genau in dem betroffenen Sehnenbereich zu platzieren, wird zunächst in der sagittalen Aufnahme (hochauflösende, fett-supprimiert-protonendicht-gewichtete Aufnahme/pd-fs in 8-Kanal-OSG-Spule) anhand eines in die Bildbetrachtungssoftware integrierten Messtools die craniocaudale Längsausdehnung des Defektes gemessen. Mittels der transversalen Schichtung bestimmt man, ob die Defektposition eher medial, lateral, ventral oder dorsal gelegen ist (Abb.2). Die gemessenen Distanzen und Bezugspunkte werden an dem Patienten in Bauchlage markiert und anschließend das ACP in ca. 1cm-Abständen mithilfe von 25G-Nadeln intratendinös in den Gewebdefekt injiziert (Abb. 3). Zeitliches Intervall und Anzahl der Injektionen: fünf Injektionen alle sechs bis sieben Tage. Aufgrund der publizierten Daten von Mazzocca et al., die einen eindeutig

proliferationshemmenden Effekt von Lokalanästhetika (LA) in Verbindung mit ACP auf die Tenozyten nachweisen konnten, wird bei allen Injektionen auf den Gebrauch von LA verzichtet [7].

Unser Therapieschema beinhaltet neben der lokalen Injektionsbehandlung eine parallele Entlastung der Achillessehne durch eine individuell angefertigte, ganzsohlige Einlage mit integrierter 10mm-Fersenerhöhung für zehn Wochen. Die Patienten dürfen schmerzabhängig schwimmen und Rad fahren. Ex- und intrinsische Faktoren wie mechanische oder stoffwechselbedingte Störungen sollten ausgeschaltet werden, um Rezidive zu vermeiden.

Klinische, bildgebende und biomechanische Ergebnisse

Die Auswertung erster Ergebnisse einer in unserer Abteilung laufenden evidenzbasierten Studie über die intratendinöse Applikation von ACP bei Midportion-Partialrupturen zeigt viel versprechende Ergebnisse nicht nur, was eine deutliche Heilungstendenz der strukturellen Sehnendefekte, sondern auch, was die zügige subjektive Schmerzreduktion (VAS) betrifft. Die Ergebnisse im MRT vor Beginn der Therapie – zehn Wochen und sechs Monate nach erstmaliger Injektion bei einem Hobbyläufer mit einem Trainingsumfang von ca. 40–50km pro Woche – sind in Abbildung 4 dargestellt. Auch wenn sich die zuvor ausgeprägten partialrupturierten Gewebsdefekte in der MRT-Kontrolle nach bereits zehn Wochen deutlich homogener darstellen, sollte man sich die Frage stellen, welche Aussagekraft diese bildgebende Darstellung, bezogen auf die eigentliche Sehnenqualität, hat. Lassen sich überhaupt Aussagen über wiedergewonnene Elastizität, Steifigkeit und v.a. sportliche Belastbarkeit der Achillessehne machen? Um dieser Fragestellung nachzukommen, führen wir neben den bildgebenden und klinischen Kontrollen parallel objektivierbare biomechanische Tests und Funktionsuntersuchungen durch. Auch hier zeigte sich bei pedobarografischen Messungen, Ganganalysen und Drehmomentermittlungen aus isokinetischen Kraftmessungen ein deutlich positiver Trend nach intratendinöser ACP-Therapie. Daneben untersuchen wir in Zusammenarbeit mit dem biomechanischen Institut der DSHS Köln (Prof. Dr. Brüggemann/Prof. Dr. Karamanidis) die wiedergewonnene Elastizität bzw. Steifigkeit der Achillessehne nach dem therapeutischen Einsatz von ACP: Mittels einer „In-vivo-Sehnenanalyse“ können über die Ermittlung des Drehmomentes im oberen Sprunggelenk und der sonografisch bestimmten Längenänderung des Gastroc-Soleus-Komplexes mittels der Kraftdehnungsrelation Aussagen über die Qualität der Achillessehne bzw. die Steifigkeit getroffen werden (Abb.5). Eine Auswertung dieser Ergebnisse steht in naher Zukunft bevor.

Fazit

Die Therapie struktureller, tendinöser Defekte der Achillessehne im schlecht vaskularisierten Midportion-Bereich stellt eine große Herausforderung dar. Die konservative Behandlung von Partialrupturen im Rahmen chronischer Enthesiopathien mittels autologen konditionierten Plasmas hat v.a. das Ziel einer Verkürzung der meist langen Heilungszeit bis zum Erreichen einer funktionell guten Achillessehnenqualität und dies – wenn möglich – bei erhaltener Alltagsmobilität. Diesbezüglich konnte unsere Arbeitsgruppe im Rahmen der klinischen Anwendung von ACP bei Midportion-Partialrupturen der Achillessehne nach o.g. Injektions- und Behandlungsprotokoll sehr gute Ergebnisse erzielen.

Literatur bei den Autoren

// laps@mediapark-klinik.de



Abb. 5: In vivo-Messung der mechanischen Sehneneigenschaften nach der Behandlung mit ACP.

wellssystem™

Wassermassage und Wärmetherapie in einem: Wellssystem Medical_Plus & Wellssystem Medical bieten ein einzigartiges Therapiekonzept. Die Anwendung bewirkt eine tiefe Muskelentspannung, steigert die Durchblutung und Stoffwechsellistung und trägt so optimal zur Schmerzlinderung bei.

WELLSYSTEM MEDICAL_PLUS

**PROBIEREN SIE SELBST
MEDICA: HALLE 4 STAND K61**

ÜBERWASSER
MASSAGE

ORIGINAL
HYDROJET
TECHNOLOGY

Wellssystem GmbH // T +49 (0) 2224/818-257 // info@wellssystem.de // www.wellssystem.de